



# Egzostoza zewnętrznej guzowatości kości potylicznej jako znak postępu technologicznego? – przegląd najnowszych doniesień

Exostosis of the external occipital protuberance as a sign of technological progress? – a review of recent reports

Sebastian Krzysztof Stuczyński<sup>1,A-F</sup>✉, Katarzyna Oktawia Skrzypczak<sup>2,A-F</sup> , Jakub Szczot<sup>3,B-C,E-F</sup> , Nicola Joanna Stencel<sup>4,B-C,E-F</sup> , Magdalena Krala-Szkaradowska<sup>5,B-C,E-F</sup> 

<sup>1</sup> Zakład Diagnostyki Obrazowej i Radiologii Interwencyjnej, Wielospecjalistyczny Szpital Wojewódzki w Gorzowie Wlkp., Polska

<sup>2</sup> Klinika Chorób Skórnych i Wenerycznych, Uniwersytecki Szpital Kliniczny nr 1 im. prof. Tadeusza Sokołowskiego PUM, Szczecin, Polska

<sup>3</sup> Oddział Endokrynologii, Diabetologii i Chorób Wewnętrznych, Dolnośląski Szpital Specjalistyczny im. T. Marciniaka – Centrum Medycyny Ratunkowej, Wrocław, Polska

<sup>4</sup> Dolnośląski Szpital Specjalistyczny im. T. Marciniaka – Centrum Medycyny Ratunkowej, Wrocław, Polska

<sup>5</sup> Poradnia Lekarza POZ dla Dorosłych, Miejskie Centrum Medyczne im. dr. Karola Jonschera, Łódź, Polska  
A – Koncepcja i projekt badania, B – Gromadzenie i/lub zestawianie danych, C – Analiza i interpretacja danych, D – Napisanie artykułu, E – Krytyczne zrecenzowanie artykułu, F – Zatwierdzenie ostatecznej wersji artykułu

Stuczyński SK, Skrzypczak KO, Szczot J, Stencel NJ, Krala-Szkaradowska M. Egzostoza zewnętrznej guzowatości kości potylicznej jako znak postępu technologicznego? – przegląd najnowszych doniesień. Med Środow. 2024; 27(3): 127–130. doi: 10.26444/ms/193729

## ■ Streszczenie

**Wprowadzenie i cel pracy.** Korzystanie z elektronicznych urządzeń cyfrowych stało się w ostatnich latach nieodłącznym elementem życia codziennego. Pozostawianie w ciągłym nachyleniu, m.in. podczas korzystania z tabletów czy smartfonów, powoduje większe obciążenie czaszki oraz przyczynionych do niej struktur, co może prowadzić do powstawania egzostozy zewnętrznej guzowatości potylicznej (ang. *external occipital protuberance*, EOP). Poniższa praca przeglądowa ma na celu przedstawienie najnowszych doniesień naukowych na temat powiększenia się zewnętrznej guzowatości potylicznej w powiązaniu z korzystaniem z urządzeń elektronicznych.

**Opis stanu wiedzy.** W ostatnim czasie pojawia się dużo publikacji na temat strukturalnych zmian kostnych spowodowanych niefizjologiczną postawą ciała, które są rozpoznawane w coraz młodszych grupach wiekowych. Badania dowodzą, że ostroga potyliczna (ang. *occipital spur*, OS) występuje częściej oraz osiąga większy rozmiar u mężczyzn w porównaniu do populacji kobiet. Zmiana ta u wielu pacjentów może być powodem dyskomfortu, szczególnie podczas przebywania w pozycji leżącej. W związku z tym warto o niej pamiętać w trakcie diagnostyki i leczenia prowadzonego przez lekarzy różnych specjalności.

**Podsumowanie.** Mechanizm powstawania egzostozy jest nadal niejasny i pozostaje przedmiotem badań naukowych. Sugeruje się, że duże znaczenie w rozwoju ostrogi kostnej, niezależnie od udziału czynników zapalnych lub genetycznych, ma obciążenie mechaniczne. Ważną rolę w prewencji egzostozy zewnętrznej guzowatości kości potylicznej, szczególnie w populacji ludzi młodych, pełni edukacja i działania promujące utrzymywanie odpowiedniej postawy ciała.

## ■ Słowa kluczowe

radiologia, smartfon, egzostoza

## ■ Abstract

**Introduction and Objective:** The use of electronic digital devices has become an integral part of daily life in recent years. Remaining in a constant tilt while using tablets or smartphones, among other things, puts more stress on the skull and the attached structures, which can lead to the formation of an exostosis in the external occipital protuberance (EOP). The following review aims to present recent scientific reports on the enlargement of the external occipital protuberance in association with the use of electronic devices.

**Brief description of the state of knowledge.** Recently, considerably more publications have appeared on structural bone changes caused by non-physiological posture, which are being diagnosed in increasingly younger age groups. Studies show that occipital spur (OS) occurs more frequently and reaches larger dimensions in male, compared to the female population. This lesion can cause discomfort in many patients, especially while lying down. Therefore, it is worth bearing in mind during the diagnosis and treatment performed by doctors of various specialties.

**Summary.** The mechanism of exostosis formation is still unclear and remains the subject of scientific research. It has been suggested that mechanical loading is important in the development of bone spurs regardless of the involvement of inflammatory or genetic factors. Education and activities promoting the maintenance of proper posture, especially in the young population, play an important preventive role.

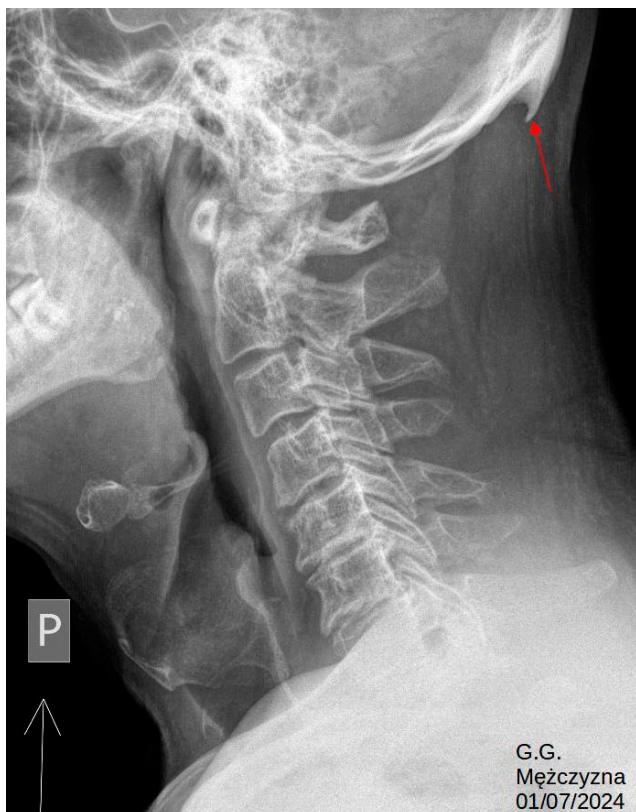
## ■ Key words

radiology, smartphone, exostoses

✉ Autor do korespondencji: Katarzyna Oktawia Skrzypczak, Klinika Chorób Skórnych i Wenerycznych, Uniwersytecki Szpital Kliniczny nr 1 im. prof. Tadeusza Sokołowskiego PUM, Szczecin, Polska  
email: k.skrzypczak121@gmail.com

## WPROWADZENIE

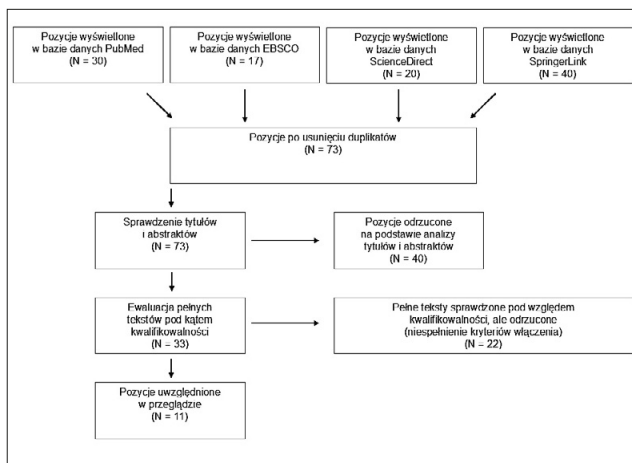
Korzystanie z elektronicznych urządzeń cyfrowych stało się nieodłącznym elementem życia codziennego. Ich duża dostępność i galopujący rozwój technologiczny pozwala na szybszą edukację, naukę poprzez zabawę, a także poszerzenie możliwości rozwoju zawodowego. W efekcie zwiększa się ilość czasu spędzanego przed ekranem. Już w 2018 roku donoszono, że 95% nastolatków posiada smartfon lub ma do niego dostęp, a 45% nastolatków zgłasza, że jest online prawie zawsze [1]. Również pandemia COVID-19 i zamknięcie w domach na okres prawie dwóch lat spowodowało znaczne zwiększenie używania urządzeń elektronicznych. W ostatnim czasie pojawia się coraz więcej doniesień naukowych na temat strukturalnych zmian kostnych spowodowanych niefizjologiczną postawą ciała [2–8]. Jako pierwsi zwrócili uwagę na ten problem Szahar i wsp., którzy w ostatnich latach często zgłaszali występowanie powiększonej zewnętrznej guzowatości kości potylicznej (ang. *enlarged external occipital protuberance*, EEOP), widocznej dzięki zastosowaniu metod diagnostyki obrazowej w radiologii (ryc. 1) [3]. Wcześniej zmiany te pojawiały się stosunkowo rzadko u młodych dorosłych, założono zatem, że takie adaptacje kostne rozwijają się powoli w czasie [5]. Inni autorzy nie znaleźli jednak statystycznej istotności tej prawidłowości kości potylicznej obserwowano na długo przed wynalezieniem pierwszych urządzeń elektronicznych. Pojedyncze publikacje mówią o przypadkach występowania ostrogi kostnej już w czasach antycznych. Niestety zbyt mała ilość danych nie pozwala dokładnie określić, jak często w ówczesnej populacji pojawiała się omawiana zmiana kostna [9].



**Rycina 1.** Radiogram pacjenta z egzostozą zewnętrznej guzowatości kości potylicznej wykonany z powodu dolegliwości bólowych barku prawego promieniujących do odcinka szyjnego kręgosłupa oraz kończyny górnej prawej  
Źródło: radiogram udostępniony przez badanego

## CEL I METODYKA PRACY

Poniższa praca przeglądowa ma na celu przedstawienie najnowszych doniesień naukowych na temat powiększenia zewnętrznej guzowatości potylicznej i występowania na niej egzostozy (ostrogi kostnej) w powiązaniu z korzystaniem z urządzeń elektronicznych. Materiały zbierano w okresie od maja do czerwca 2024 roku. Praca powstała po przeszukaniu baz PubMed (PM), EBSCO, ScienceDirect (SD) i Springer-Link (SL). Użyto następujących słów kluczowych: „enlarged external occipital protuberance” (PM – 6, EBSCO – 4, SD – 5, SL – 5), „occipital spur” (PM – 22, EBSCO – 11, SD-9, SL – 14), „external occipital protuberance” + „smartphone” (PM – 2, EBSCO – 2, SD – 6, SL – 21). Początkowo przeszukiwano tytuły i abstrakty, a następnie pełne treści artykułów. W analizie wzięto pod uwagę prace pogładowe oraz oryginalne opublikowane w języku angielskim. Celem przedstawienia najnowszych doniesień uwzględniono artykuły opublikowane po 2017 roku. Wykluczono prace bez dostępnego pełnego tekstu, będące opisami przypadków oraz poruszające odmienne aspekty wpływu egzostozy na zdrowie (ryc. 2).



**Rycina 2.** Diagram przepływu wyszukiwanej i selekcjonowanej literatury.  
Źródło: opracowanie własne

## OPIS STANU WIEDZY

Szkielet twarzoczaszki stanowi jedno z największych wyzwań w odniesieniu do analizy poszczególnych elementów ludzkiego ciała. Do oceny struktur czaszkowo-twarzowych można zastosować wiele metod, takich jak antropometria, stereofotogrametria, cefalometria, ultradźwięki, tomografia komputerowa i rezonans magnetyczny [6]. Nadużywanie smartfonów prowadzi do licznych zaburzeń wpływających na komfort życia codziennego i może przyczyniać się do zaburzeń układu mięśniowo-szkieletowego [11–13]. Guzowatość potyliczna zewnętrzna stanowi miejsce przyczepu więzadła karkowego oraz mięśnia czworobocznego [14]. Obie struktury biorą udział w ruchach głowy w płaszczyźnie strzałkowej, umożliwiając zgięcie głowy ku tyłowi (mięsień czworoboczny) lub ograniczając jej nadmierne pochylenie do przodu (więzadło karkowe). Badania pokazują, że podczas korzystania ze smartfona zwiększona jest aktywność górnej części mięśnia czworobocznego, prostownika grzbietu i mięśni prostowników szyi, a także wzrasta kąt zgięcia głowy

i kąt pochylenia głowy [12]. Pozostawanie w ciągłym nachyleniu, m.in. podczas korzystania z tabletów czy smartfonów, powoduje większe obciążenie czaszki oraz przyczepionych do niej struktur, co może prowadzić do powstawania egzostozy w zewnętrznej guzowatości potylicznej (ang. *external occipital protuberance*, EOP). Zmiana ta u wielu pacjentów może być źródłem dyskomfortu i warto żeby pamiętali o niej wykonujący diagnostykę neurochirurdzy, lekarze sportowi, radiolodzy, a także lekarze medycyny sądowej i antropolodzy [9, 15]. Wiek populacji i rozpowszechnienie EEOP sugeruje, że główną przyczyną tego stanu mogą być czynniki biomechaniczne [15].

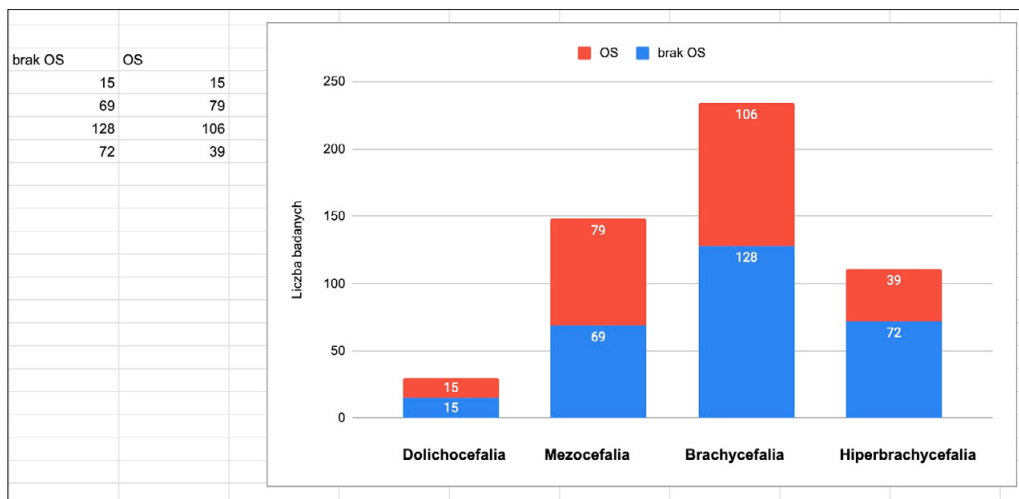
Cheng i wsp. przeprowadzili badanie przekrojowe na grupie 453 pacjentów, u których analizowano obrazy cefalometryczne (zdjęcia rentgenowskie czaszki w projekcji bocznej) [7]. Praca miała na celu zbadanie związku między długością OS a morfologią twarzoczaszki u osób z ostrogą potyliczną. Wykazano, że istnieje różnica w długości OS pomiędzy osobami różnej płci (u mężczyzn ostroga jest dłuższa niż u kobiet). Zaobserwowano również, że badani z populacji poniżej 18. roku życia mieli krótszą ostrogę niż dorośli [7].

Çağlayan i wsp. przeprowadzili badanie, w którym przeanalizowali 523 skany stożkowej tomografii komputerowej (ang. *cone beam computed tomography*, CBCT) [6]. Celem niniejszej pracy była ocena częstotliwości występowania i rodzajów ostrogi potylicznej (ang. *occipital spur*, OS). Oceniano również średni wskaźnik głowowy (ang. *cephalic index*, CI), czyli stosunek szerokości do długości czaszki, oraz typy czaszek. Próbowano ustalić, czy istnieje związek między indeksem głowowym a obecnością i typami OS. OS klasyfikowano jako: typ 1 (płaski), typ 2 (grzebień) i typ 3 (kręgosłup). W omawianym badaniu wykazano różnicę w obecności OS pomiędzy badanymi grupami wiekowymi, przy czym różnica ta była istotna statystycznie ( $p < 0,001$ ). Występowanie OS wykazywało tendencję rosnącą wraz ze wzrostem wieku pacjentów. Częstość występowania OS wynosiła 33,7% u pacjentów poniżej 20. roku życia, 53,4% u pacjentów w wieku od 20 do 30 lat i 65,7% u pacjentów w wieku powyżej 30 lat. Istnieją doniesienia, że większa długość głowy może spowodować większe napięcie w przyczepionych do czaszki więzadłach i mięśniach. Podejrzewa się, że może to prowadzić do powstawania ostrogi w regionie EOP. Na podstawie wskaźnika głowowego sklasyfikowano

następujące typy czaszek: dolichocefaliczne ( $CI < 75$ ), mezocefaliczne ( $75 < CI < 80$ ), brachycefaliczne ( $80 < CI < 85$ ) i hiperbrachycefaliczne ( $CI > 85$ ). W badaniu wykazano, że częstotliwość występowania OS była różna w zależności od typu czaszki, przy czym różnica ta była istotna statystycznie ( $p < 0,05$ ) (ryc. 3). W niniejszym badaniu OS występowało częściej u osób o mezocefalicznym i dolichocefalicznym typie czaszki niż u osób o typie czaszki brachycefalicznym i hiperbrachycefalicznym. Ponadto dowiedziono, że ostroga potyliczna bardziej powszechnie występowała wśród mężczyzn w porównaniu do kobiet ( $p < 0,001$ ), a najczęstszym typem czaszki u obu płci był typ płaski [6].

Muzaffar i wsp. przeprowadzili retrospektywne badanie, którym objęto 43 pacjentów w wieku od 10 do 19 lat [2]. Analizowano skany kości i obrazy SPECT-CT, rejestrując przypadki ogniskowego zwiększonego wychwytu w czaszce potylicznej. Celem tego badania było zwrócenie uwagi klinicystów na możliwie fałszywie dodatnie wyniki scyntygrafii kości, a co za tym idzie konsekwencje w postaci leczenia i rokowania pacjentów. W scyntygrafii kości egzostoza powoduje skupienie zwiększonego wychwytu difosfonianu metylenu technetu-99m ( $Tc-99m$  MDP), naśladując przerzuty do czaszki (częstotliwość wychwytu ogniskowego powstającego w EOP w badaniu scyntygraficznym jest nieznaną). 16% skanów kości przebadanych w tym badaniu pacjentów z populacji pediatrycznej wykazuje zwiększony wychwyty MDP na scyntygrafii kostnej w EOP. Badacze skontaktowali się z rodzicami pacjenta z najpoważniejszym przypadkiem powiększonej EOP. Potwierdzono kilkuletni okres garbienia się podczas korzystania z urządzeń elektronicznych przez kilka godzin dziennie oraz nieprawidłową postawę ciała [2].

Szahar i wsp. przeprowadzili badanie, którego celem była ocena udziału predyspozycji genetycznych, czynników zapalnych i/lub mechanicznych na rozwój dużych entezofitów w okolicy EOP [5]. Przebadano 4 nastolatków w wieku 13–16 lat, prezentujących entezofity emanujące z zewnętrznej guzowatości potylicznej. W trakcie analizy nie wykazano znanych markerów genetycznych (np. HLA-B27) czy podwyższonych parametrów laboratoryjnych, takich jak CRP. Co więcej, w obrazowaniu MRI nie stwierdzono aktywnego zapalenia zlokalizowanego w okolicy występowania egzostozy zewnętrznej guzowatości potylicznej i otaczających to miejsce strukturach. Ponadto przeprowadzone z uczestnikami i ich



Rycina 3. Częstotliwość występowania ostrogi potylicznej w zależności od typu czaszki.

Źródło: opracowanie własne na podstawie badania Çağlayan i wsp. [6]



rodzicami rozmowy dowiodły, że u wszystkich badanych już od wczesnego dzieciństwa występowała nieprawidłowa postawa ciała [5].

Szahaar i wsp. przeprowadzili też inne retrospektywne badanie na grupie 1200 pacjentów w wieku 18–86 lat, u których wykonano, a następnie przeanalizowano zdjęcia rentgenowskie odcinka szyjnego kręgosłupa [4]. Analizowano predyspozycję do wystąpienia EEOP w zależności od płci, wieku i stopnia wysunięcia głowy do przodu (ang. *forward head protraction*, FHP). Wykazano, że częstość występowania EEOP w badanej populacji wynosiła 33%. Płeć męska predysponowała do 5,48-krotnie większego prawdopodobieństwa wystąpienia EEOP ( $p < 0,001$ ), natomiast każdy wzrost FHP o 10 mm powodował 1,03-krotnie większe prawdopodobieństwo wystąpienia EEOP ( $p < 0,001$ ) [4].

Egzostozy okolicy zewnętrznej guzowatości kości potylicznej mogą prowadzić do bólu i tkliwości, zwłaszcza podczas leżenia. Łagodne przypadki można leczyć zachowawczo za pomocą leków przeciwbólowych lub iniekcji toksyny botulinowej typu A (działanie miorelaksacyjne) [16]. W miarę upływu czasu u niektórych pacjentów może pojawić się ograniczona ruchomość, ból podczas ruchów szyją lub nawet w spoczynku. Wówczas ostatecznym postępowaniem terapeutycznym jest resekcja chirurgiczna. Taka interwencja może spowodować długotrwałe ustąpienie objawów, z pozostałą minimalną blizną ukrytą pod linią włosów [17]. Literatura nie dostarcza wystarczających informacji o sposobach niefarmakologicznego leczenia dolegliwości spowodowanych egzostozą zewnętrznej guzowatości kości potylicznej. Biorąc pod uwagę, iż rozwój ostróg kostnych może stanowić wyraz zmian przeciążeniowych danej okolicy, zasadne wydaje się wykorzystywanie metod stosowanych w łagodzeniu bólu na tle egzostozy występującego w innych okolicach ciała. Przykładowo dla zespołu objawów towarzyszących deformacji kości piętowej zaleca się ćwiczenia rozciągające, fizjoterapię oraz schładzanie bolesnej okolicy [18]. Warto również podkreślić duże znaczenie działalności prewencyjnej dolegliwości zdrowotnych spowodowanych nadmiernym korzystaniem z urządzeń elektronicznych. Profilaktyka polega m.in. na zapewnieniu ergonomii stanowiska pracy i odpowiedniej ilości przerw czy wzmacnianiu mięśni przykręgosłupowych [11].

## PODSUMOWANIE

Etiologia powstawania egzostozy jest niejasna i pozostaje przedmiotem licznych badań naukowych. Sugeruje się, że obciążenie mechaniczne odgrywa ważną rolę w rozwoju tych zmian kostnych, niezależnie od udziału czynników zapalnych lub genetycznych [5]. Długotrwałe utrzymywanie pozycji głowy w pochyleniu, na przykład podczas korzystania z podręcznych urządzeń elektronicznych, prowadzi do przewlekłego podrażnienia przyczepów ścięgniastych w obrębie kości potylicznej [2]. Niemniej jednak potrzeba więcej wieloosobowych badań obejmujących duże grupy badawcze, aby

dokładniej zbadać to zjawisko. Większa częstotliwość występowania EEOP w młodszych grupach wiekowych wskazuje na potrzebę prowadzenia działań profilaktycznych w postaci edukacji młodych ludzi, mającej na celu utrzymywanie przez nich poprawnej postawy ciała.

## PIŚMIENNICTWO

- Anderson M, Jiang J. Teens, Social Media & Technology 2018. Pew Research Center. 2018. Accessible at: <http://www.pewinternet.org/2018/05/31/teens-social-media-technology-2018> (Access: 21.07.2024r.)
- Muzaffar R, Alassi A, Mashal M et al. Incidence of 99Tc-MDP uptake in the external occipital protuberance in the pediatric population: the new normal? *Am J Nucl Med Mol Imaging*. 2023 Oct 20;13(5):225–229.
- Shahaar D, Sayers MGL. A morphological adaptation? The prevalence of enlarged external occipital protuberance in young adults. *J Anat*. 2016 Aug;229(2):286–91. doi:10.1111/joa.12466
- Shahaar D, Sayers MGL. Prominent exostosis projecting from the occipital squama more substantial and prevalent in young adult than older age groups. *Sci Rep*. 2018 Feb 20;8(1):3354. doi:10.1038/s41598-018-21625-1
- Shahaar D, Evans J, Sayers MGL. Large enthesophytes in teenage skulls: Mechanical, inflammatory and genetic considerations. *Clin Biomech (Bristol, Avon)*. 2018 Mar;53:60–64. doi:10.1016/j.clinbiomech.2018.02.004
- Çağlayan F, Güller H, Öncü E et al. The Frequency of Occipital Spurs in Relation to the Cephalic Index: An Anatomometric Cone Beam CT Study. *Niger J Clin Pract*. 2024 May 1;27(5):647–653. doi:10.4103/njcp.njcp\_45\_24
- Cheng Q, Xiong X, Li Y, et al. Enlarged occipital spur and craniofacial morphology: a cephalometric analysis. *Oral Radiol*. 2023 Oct;39(4):743–749. doi:10.1007/s11282-023-00694-7
- Srivastava M, Asghar A, Srivastava N, et al. An Anatomic Morphological Study of Occipital Spurs in Human Skulls. *J Craniofac Surg*. 2018 Jan;29(1):217–219. doi:10.1097/SCS.00000000000004205
- Jacques T, Jaouen A, Kuchcinski G, et al. Enlarged External Occipital Protuberance in young French individuals' head CT: stability in prevalence, size and type between 2011 and 2019. *Sci Rep*. 2020 Apr 16;10(1):6518. doi:10.1038/s41598-020-63554-y
- Porrino J, Sunku P, Wang A, et al. Exophytic External Occipital Protuberance Prevalence Pre- and Post-iPhone Introduction: A Retrospective Cohort. *Yale J Biol Med*. 2021 Mar 31;94(1):65–71.
- Kaur K, Gurnani B, Nayak S, et al. Digital Eye Strain – A Comprehensive Review. *Ophthalmol Ther*. 2022 Oct;11(5):1655–1680. doi:10.1007/s40123-022-00540-9
- Eitvikiart AC, Viriyarajanukul S, Redhead L. Musculoskeletal disorder and pain associated with smartphone use: A systematic review of biomechanical evidence. *Hong Kong Physiother J*. 2018 Dec;38(2):77–90. doi:10.1142/S1013702518300010
- Grasser T, Borges Dario A, Parreira P, et al. Defining text neck: a scoping review. *Eur Spine J*. 2023 Oct;32(10):3463–3484. doi:10.1007/s00586-023-07821-2
- Mercer SR, Bogduk N. Clinical anatomy of ligamentum nuchae. *Clin Anat*. 2003 Nov;16(6):484–93. doi:10.1002/ca.10121
- Singh R. Bony tubercle at external occipital protuberance and prominent ridges. *J Craniofac Surg*. 2012 Nov;23(6):1873–4. doi:10.1097/SCS.0b013e31826c7d48
- Jackson JL, Kuriyama A, Hayashino Y. Botulinum toxin A for prophylactic treatment of migraine and tension headaches in adults: a meta-analysis. *JAMA*. 2012 Apr 25;307(16):1736–45. doi:10.1001/jama.2012.505
- Marshall RC, Abela C, Eccles S. Painful exostosis of the external occipital protuberance. *J Plast Reconstr Aesthet Surg*. 2015 Nov;68(11):e174–6. doi:10.1016/j.bjps.2015.06.013
- Vaishya R, Agarwal AK, Azizi AT, et al. Haglund's Syndrome: A Commonly Seen Mysterious Condition. *Cureus*. 2016 Oct 7;8(10):e820. doi:10.7759/cureus.820